

Rachialgies et syndromes radiculaires et médullaires

Examen neurologique

Syndrome rachidien:

- Douleurs vertébrales localisées
- Palpation épineuses sensible
- Raideur rachidienne (contractures)

Moteur :

- Tonus musculaire
- Atrophie musculaire
- Mouvements spontanés (fasciculations)
- Force motrice
- Réflexes myotatiques

Sensibilité superficielle:

- Tact (sensibilité tactile ou épicrotique) : coton ou pulpe du doigt
- Douleur (sensibilité algique) : épreuve de pique-touche
- Épreuve au chaud et froid (sensibilité thermique)

Sensibilité profonde ou proprioceptive (capacités discriminatives) :

- Marche (ataxie survenant ou aggravée yeux fermés)
- Position des segments distaux : gros orteil en extension ou flexion
- Préhension aveugle (stéréognosie) : identification objets usuels
- Topoesthésie : différencier deux stimuli tactiles voisins (lettres, chiffres)
- Sensibilité vibratoire : diapason

Quantification de la force

COTATION DU DÉFICIT NEUROLOGIQUE	
0	Aucune contraction
1	Contraction faible, insuffisante pour provoquer un déplacement
2	Mouvement possible si l'action de la pesanteur est compensée
3	Mouvement possible contre l'action de la pesanteur
4	Mouvement possible contre résistance
5	Force normale

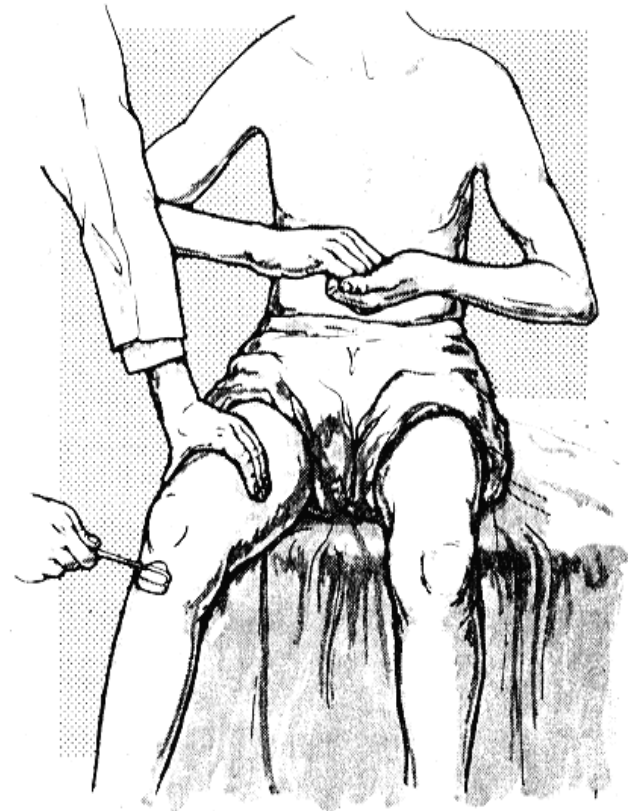
Quantification des réflexes

- 0 Réflexe absent
- 1 Réflexe faible (trace de réponse ou réponse obtenue uniquement avec une manœuvre de renforcement)
- 2 Réflexe faible mais normal
- 3 Réflexe vif mais normal
- 4 Réflexe anormalement vif avec tonus

Sensibilisation

- Membres inférieurs:
Manœuvre de Jendrassik
- Membres supérieurs: serrer les mâchoires

FIG. 33-12. Method of reinforcing the patellar reflex.



Démarche diagnostique

Identifier :

- Syndrome rachidien (inconstant)
- Syndrome radiculaire (lésionnel)
 - Douleurs radiculaires (donnent le niveau)
 - Moteur et sensitif périphérique
 - Syndrome de la queue de cheval
- Syndrome médullaire (sous-lésionnel)
 - Niveau sensitif : hypo- ou anesthésie
 - Sous-lésionnel : parésie avec syndrome pyramidal

ΔΔ selon le tableau clinique

- Syndromes radiculaires sans compression médullaire
- Syndromes de compression médullaire
- Syndrome d'interruption médullaire
- Syndromes médullaires partiels
- Ischémie médullaire

I. Syndromes radiculaires

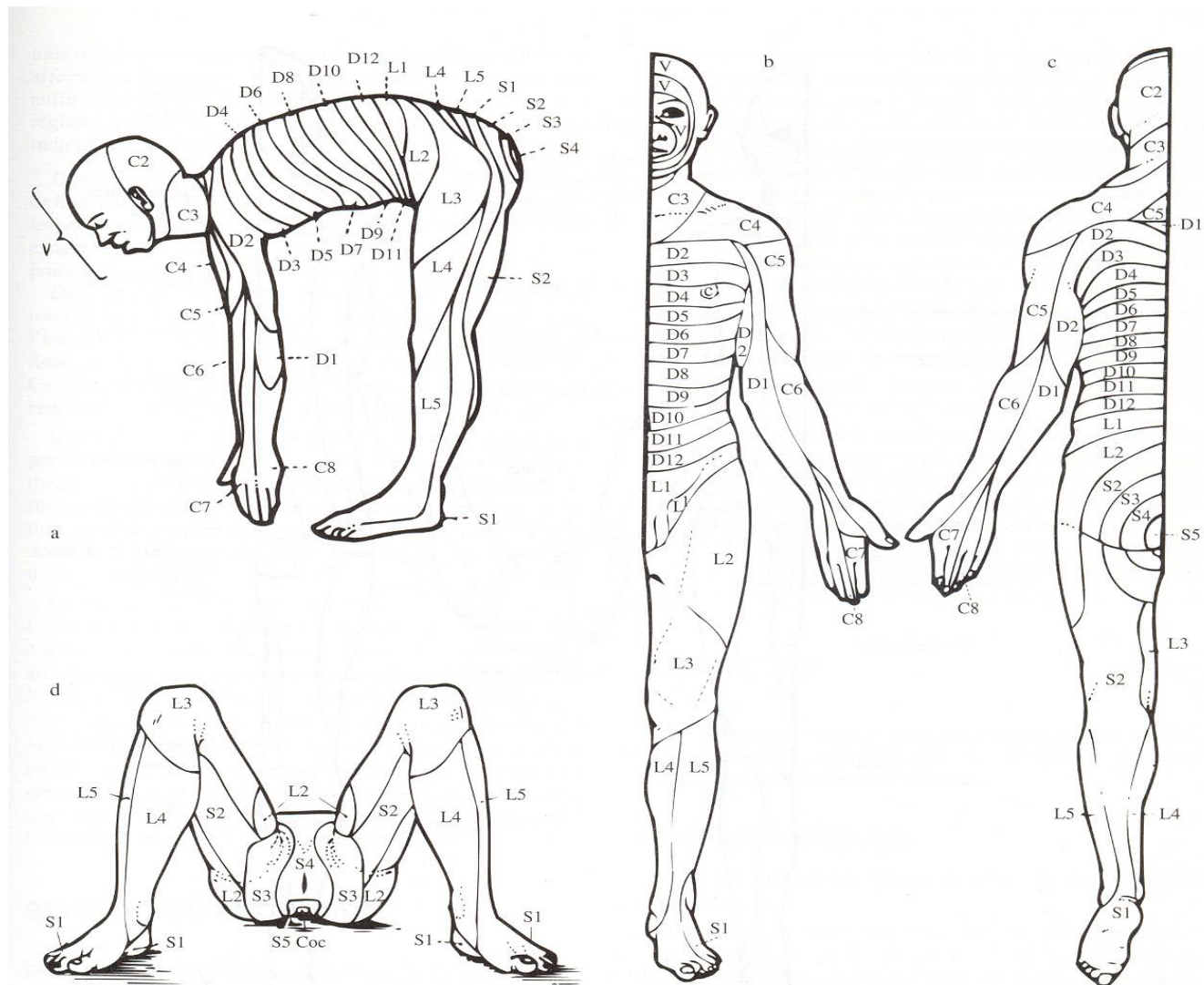


FIG. 2-7. — DISTRIBUTION DES DERMATOMES

a : vue de profil en position quadrupède, b : vue de face, c : vue de dos, d : vue périnéale (In P. Bessou, le système nerveux. Villeurbanne, SIMEP, 1978. Reproduit avec l'aimable autorisation du Pr. P. Bessou).

Testing éventuel segment par segment

* membre supérieur

MUSCLE	FONCTION	RACINES	TRONC NERVEUX
Deltoïde	Abduction du bras	C5, C6	circonflexe
Sous-épineux-Petit rond	Rotation externe du bras	C5, C6	
Biceps	Flexion de l'avant-bras sur le bras et supination	C5, C6	musculo-cutané
Brachial antérieur	Flexion de l'avant-bras	C5, C6	musculo-cutané
Long supinateur	Flexion de l'avant-bras	C5, C6	radial
Triceps	Extension de l'avant-bras	C7	radial
Radiaux	Extension du poignet	C6, C7	radial
Extenseur commun des doigts	Extension de P1 sur le métacarpien pour les II, III, IV et V ^e doigts	C7, C8	radial
Long extenseur du pouce	Extension de la 2 ^e phalange sur la première du pouce	C7, C8	radial
Court extenseur du pouce	Extension de la première phalange du pouce sur le métacarpien	C7, C8	radial
Long abducteur du pouce	Écarte le pouce des autres doigts dans le même plan que la main	C7, C8	radial
Interosseux	Écarte et rapproche les doigts Extension de P2 et P3 des II, III, IV, et Ve doigts Flexion de P1 sur le métacarpien des II, III, IV, et Ve doigts	C8, D1	cubital
Palmaires	Flexion du poignet	C6, C7	médian
Fléchisseur commun superficiel	Flexion de P2 sur P1 des II, III, IV, et Ve doigts	C8, D1	médian
Fléchisseur commun profond	Flexion de P3 des 4 derniers doigts	C8, D1	médian et cubital
Long fléchisseur du pouce	Flexion de P2 sur P1 du pouce	C8, D1	médian
Court fléchisseur du pouce	Flexion de P1 du pouce sur le métacarpien	C8, D1	médian et cubital
Adducteur du pouce	Rapproche pouce et index	C8, D1	cubital
Court abducteur du pouce	Écarte le pouce des autres doigts	C8, D1	médian
Opposant du I	Permet l'opposition vraie entre les faces palmaires du pouce et des IV et V ^e doigts	C8, D1	médian
* membre inférieur			
Psoas	Flexion de la cuisse sur la bassin	L2, L3	crural
Grand fessier	Extension de la cuisse sur le bassin	L5, S1, S2	petit sciatique
Moyen fessier	Abduction de la cuisse sur le bassin	L4, L5, S1	fessier supérieur
Quadriceps	Extension de la jambe sur la cuisse	L2, L3, L4	crural
Ischio-jambiers	Flexion de la jambe sur la cuisse	L5, S1, S2	grand sciatique
Jambier antérieur	Flexion dorsale et adduction du pied	L4	SPE
Extenseur commun	Flexion dorsale de P1 des 4 derniers orteils Flexion dorsale et abduction du pied	L4	SPE
Extenseur propre du GO	Flexion dorsale de P1 du GO	L5, (S1)	SPE
Péroniers latéraux	Abduction du pied	L5, (S1)	SPE
Jambier postérieur	Adduction du pied lors de la flexion plantaire	L5, S1	SPI
Triceps	Flexion plantaire du pied	S1	SPI

RÉFLEXE	Zone de stimulation	Muscle intéressé	RÉPONSE	Niveau segmentaire	REMARQUES	Niveau tronculaire
Achilléen	Tendon d'Achille	Triceps sural	Extension du pied sur la jambe	S1 (S2)	Facilité sur malade à genou	Gd sciatique et SPI
Rotulien	Tendon rotulien sous la rotule	Quadriceps	Extension de la jambe sur la cuisse	L4 (L3-L5)	Malade couché genou demi fléchis, malade assis jambes pendantes	Crural
Stylo-radial	Tendon du long supinateur au dessus de la styloïde radial	Long supinateur + biceps brachial antérieur	Flexion de l'avant-bras sur le bras	C6 (C5-C7)	Avant-bras demi fléchi en 1/2 supination	Radial
Cubito-pronateur	Styloïde cubitale	Épitrôchléen superficiel	Pronation du poignet, flexion légère des doigts	C8 (C6-C7)	Avant-bras demi fléchi en 1/2 supination	Cubital
Bicipital	Tendon du biceps au pli du coude	Biceps brachial brachial antérieur	Flexion de l'avant-bras sur le bras	C6-C5	Pouce de l'examineur le tendon du biceps	Musculo-cutané
Tricipital	Tendon du triceps au dessus de l'olécrane	Triceps brachial	Extension de l'avant-bras sur le bras	C7 (C6-C8)	Bras en abduction, soutenu par l'examineur, avant-bras pendant.	Radial
Coraco-brachial			Adduction	C4	Bras en semi-abduction.	
Carmo-métacarpien			Flexion des doigts	C8-D1	Main en supination	Médian cubital
Médio-pubien	symphyse pubienne		Flexion et adduction symétrique des cuisses	D10 à L3		

TERRITOIRES ANATOMIQUES, SENSITIF ET MOTEUR DES PRINCIPALES RACINES

	Sensitif	Moteur	ROT
C4		Diaphragme	Coraco-brachial
C5	Moignon de l'épaule Face externe du bras	Delhoïde (abduction) Rotateur externe épaule	Bicipital
C6	Face externe de l'avant-bras et pouce	Fléchisseur de l'avant-bras (biceps et long supinateur) (Flexion du coude, prono- supination de l'avant-bras).	Stylo-radial et bicipital
C7	Partie moyenne de la face postérieure de l'avant-bras jusqu'au médus et index	Extenseur du membre supérieur : triceps, radiaux, extenseur commun des doigts, court extenseur du pouce, long abducteur du pouce ; flexion du poignet, extension coude, poignet, doigt.	Tricipital
C8	Bord interne du bras, de l'avant- bras et des deux derniers doigts	Fléchisseurs des doigts (muscles intrinsèques de la main)	Cubito- pronateur
D1	Bord interne du bras	Interosseux et thénariens Muscles intrinsèques, Syndrome de Claude Bernard. Horner	Carmo- métacarpien
L4	Fesse, face antéro-externe de la cuisse, face antérieure du genou, face antéro-interne de la jambe bord interne du pied (cruralgie)	Jambiers antérieurs Quadriceps	Rotulien
L5	Fesse, cuisse, face antéro- externe de la jambe, dos et bord interne du pied.	Péroniers latéraux, extenseurs communs des orteils, extenseur du gros orteil.	
S1	Face postérieure de la cuisse et de la jambe, plante et bord externe du pied (V).	Triceps sural Fléchisseurs des orteils	Achilléen
S2	Face postérieure de la cuisse.	Triceps sural et ischio-jambiers	
S3S4S5	Selle et organes génitaux externes.	Sphincter anal etr vésical	Bulbo- caverneux.

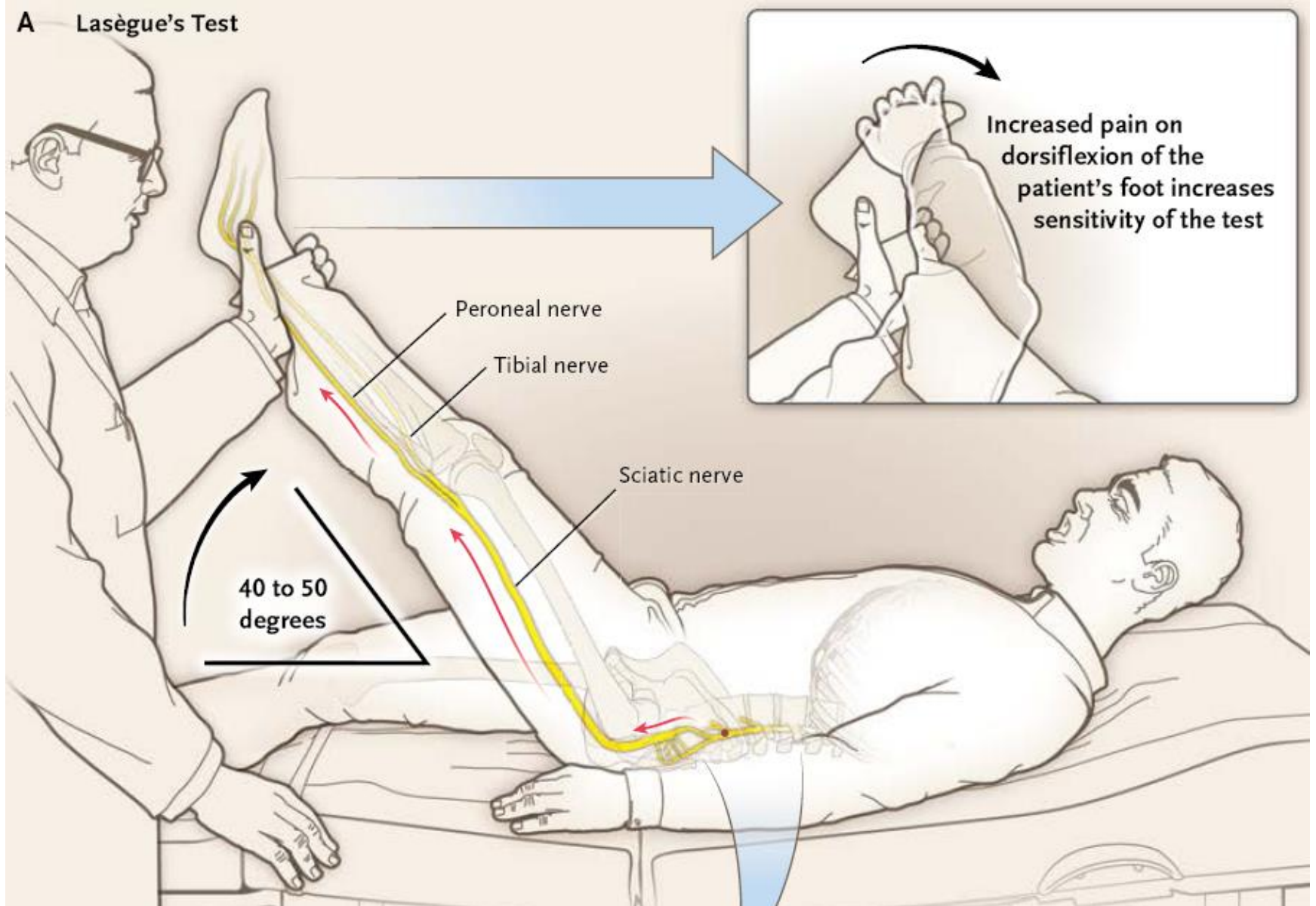
Les radiculalgies lombosacrées

- L1-L2 : névralgies abdomino-génitales ou génito-crurales
- L2-L3 : méralgies paresthésiques territoire fémoro-cutané
- L3-L4 : cruralgies, raideur rachidienne, déficit quadriceps, atteinte réflexe rotulien
- L5-S1 : sciatalgies

Signes cliniques des différentes radiculalgies des membres inférieurs

CRURALGIE L3	CRURALGIE L4	SCIATIQUE L5	SCIATIQUE S1
■ Trajet douloureux			
■ Fesse, face antérieure et interne de cuisse	■ Fesse, face antérieure de cuisse et crête tibiale	■ Fesse, face externe de cuisse et de jambe, dos du pied et gros orteil	■ Fesse, face postérieure de cuisse et de jambe, bord externe et plante du pied, petit orteil
■ Diminution ou abolition éventuelle de réflexe			
■ Rotulien	■ Rotulien		■ Achilléen
■ Déficit sensitif éventuel			
■ Sur le trajet douloureux, rare	■ Sur le trajet douloureux	■ Sur le trajet douloureux	■ Sur le trajet douloureux
■ Déficit moteur éventuel			
■ Psoas iliaque, quadriceps	■ Quadriceps, jambier antérieur	■ Extenseurs des orteils ■ Péroniers latéraux	■ Fléchisseurs plantaires
■ Signe de tension radiculaire			
■ Signe de Thomas*	■ Signe de Thomas*	■ Signe de Lasègue	■ Signe de Lasègue

A Lasègue's Test



« Sciatalgies »

- Douleur (souvent associée à lombalgies) de la face postérieure de la cuisse vers le creux poplité, la jambe, le pied
- Douleur exagérée à la toux, à l'éternuement, au lever, à la marche
- Raideur rachidienne, douleur provoquée (signe de Lasègue)
- Hypoesthésie
- Atteinte réflexe achilléen (S1)
- Déficit force musculaire :
 - L5 impossibilité de marcher sur le talon
 - S1 impossibilité de marcher sur la pointe des orteils

Le syndrome de la queue de cheval

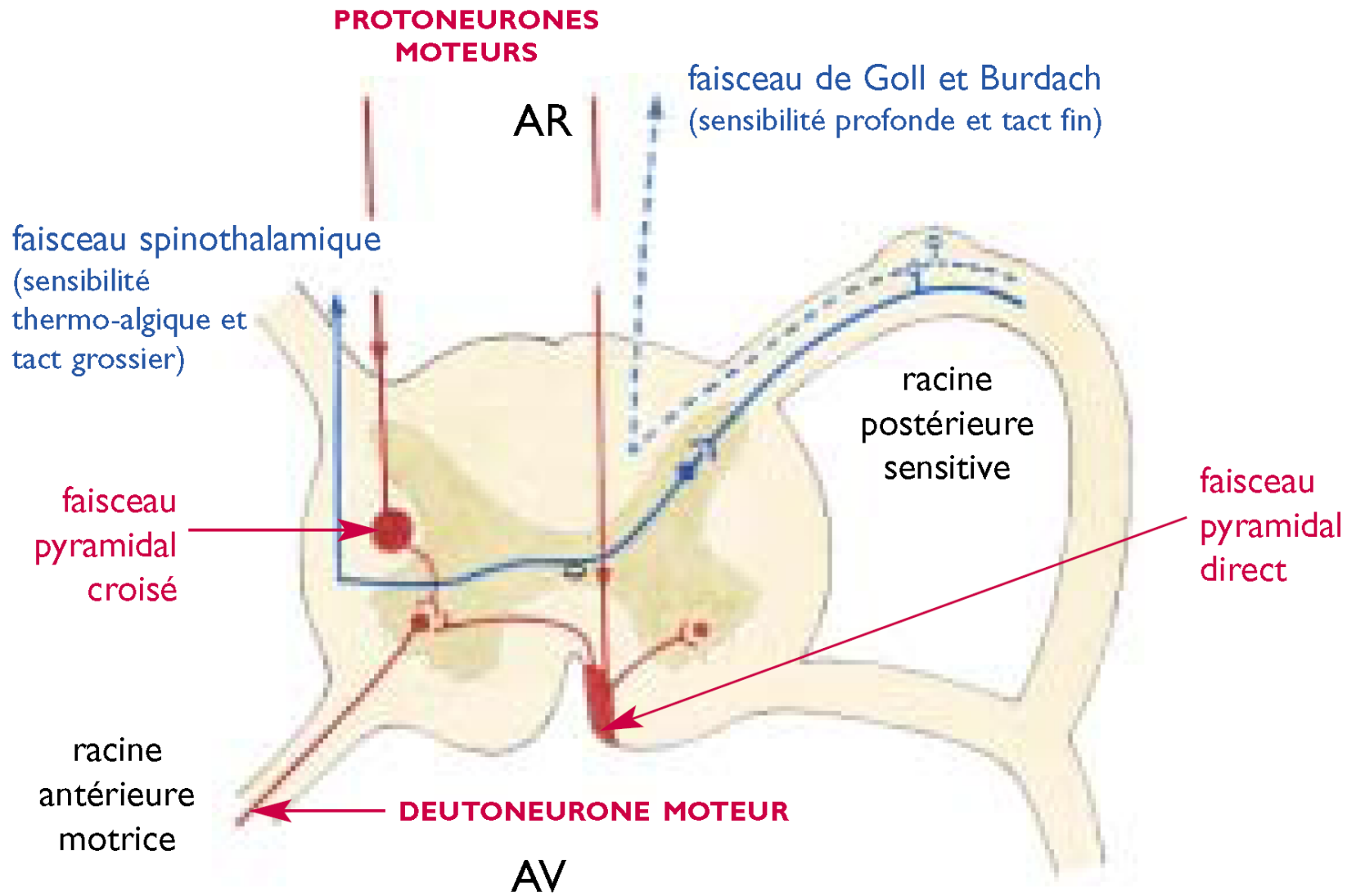
Tableau complet :

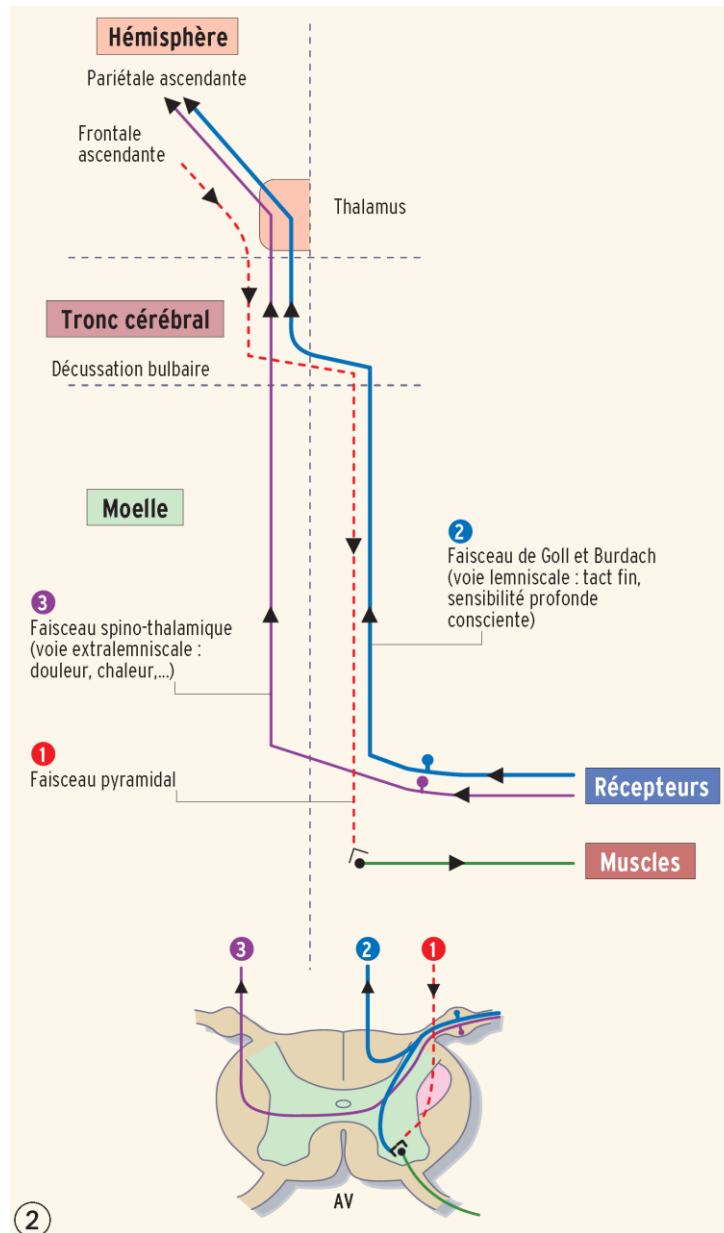
- Troubles sensitifs marqués :
 - Douleurs ou paresthésies s'aggravant aux changements de position
 - Anesthésie en selle et aux MI
- Paralysie (de type périphérique) des muscles des membres inférieures (sauf psoas-iliaque et en partie crural):
 - Amyotrophie
 - Hypotonie
 - Abolition réflexes myotatiques
- Impuissance & frigidité
- Troubles sphinctériens (précoces):
 - incontinence
 - rétention

II. Syndromes de compression médullaire

Deux types de symptômes

<p>- syndrome lésionnel : radiculaire</p> <p>- syndrome sous- lésionnel</p>	<p>Syndrome moteur et sensitif périphérique si cervical ou lombaire</p> <p>Paraplégie(parésie) spastique; signe de Babinski; Hyperréflexie</p>	<p>Niveau sensitif</p>	<p>Cancer Spondylodiscite Arthrose Traumatisme Hernie discale Malformation vasculaire Neurinomes, neurofibromes, méningiomes</p>
---	--	------------------------	--



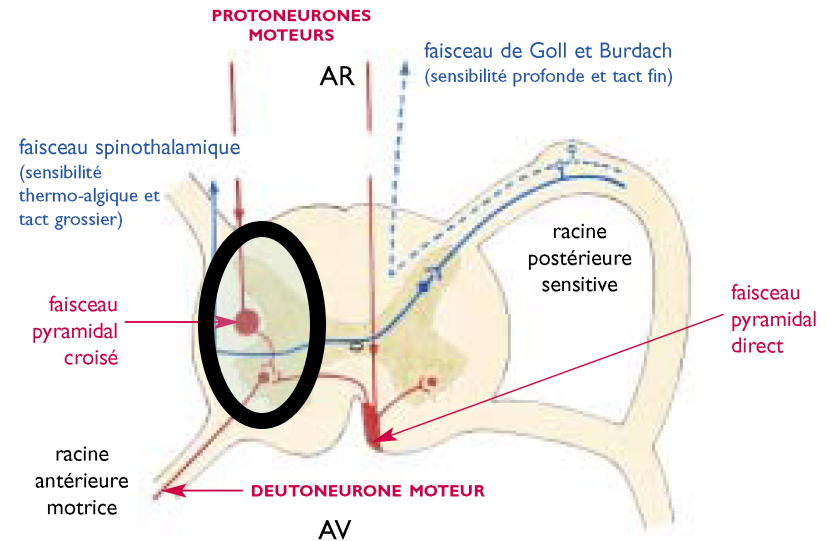


III. Syndrome d'interruption médullaire

Section complète			
- Stade choc spinal	Abolition motilité sous niveau ROT et cutanés abolis	Niveau sensitif Abolition sensibilité sous niveau Rétention urinaire et fécale	Traumatisme Tassement ostéoporotique Infarctus transverse total
- Stade automatisme médullaire	ROT présents et vifs Réflexes dits de défense Hypertonie Cutané plantaire en extension		Myélite aiguë Tumeur Epidurite Lésion discale Hématome intrarachidien
Hémisection : syndrome de Brown-Séquard	Syndrome pyramidal (côté lésion)	Abolition sensibilités profonde et tactile côté lésion et sensibilité thermo-algésique côté opposé Niveau sensitif	Traumatisme Sclérose en plaque Compression Myélite postradique

Syndrome de Brown-Séquard

- lésion d'une héli-moelle
- tableau neurologique :
 - syndrome pyramidal et syndrome cordonal postérieur du côté de la lésion
 - syndrome spino-thalamique (thermo-algésique et tact grossier) de l'autre côté.



IV. Syndromes médullaires partiels

Syndromes segmentaires

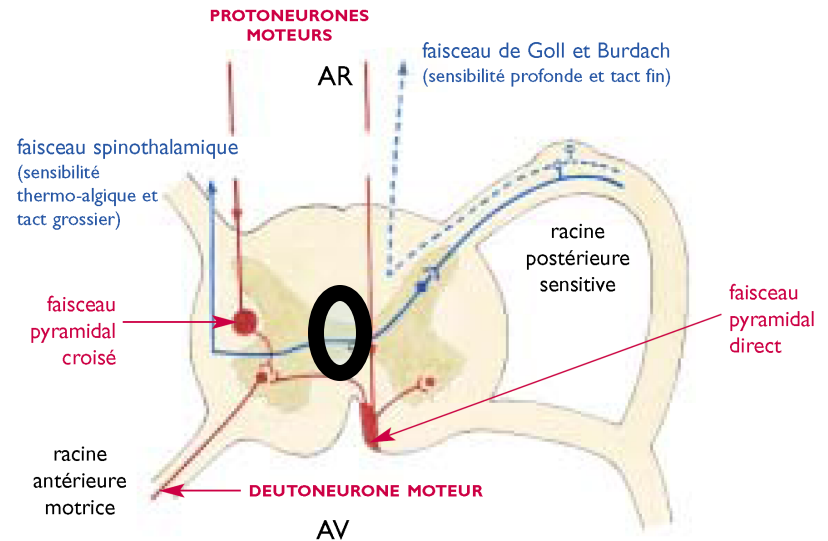
- ventral	Syndrome moteur de type périphérique		Poliomyélite Infarctus territoire spinal antérieur SLA
- commissure grise		Abolition thermoalgésie	Syringomyélie Tumeur intramédullaire
- dorsal		Syndrome sensitif pluriradiculaire	Syringomyélie Tumeur intramédullaire

Syndromes cordonaux

- postérieur		Abolition sensibilités profonde et tactile	Tabès Infarctus spinal postérieur Myélite postradique Neuropathie Dennis-Brown
- antéro-latéral	Syndrome pyramidal homolatéral	Thermoalgésie controlatérale	Sclérose en plaque
- des deux cordons	Syndrome pyramidal	Syndrome sensitif profond	Avitaminose B12 VIH

Syndrome syringomyélique

- lésion au centre le moelle épinière
- déficit sensitif dissocié
 - purement thermoalgique
 - suspendu à quelques métamères



V. Ischémie médullaire

- infarctus transverse	Para(quadri)plégie totale	Anesthésie complète sous niveau Rétention urinaire	
- infarctus spinal antérieur	Para(quadri)plégie totale	Abolition sensibilité thermo-algésique	
- infarctus spinal postérieur		Abolition sensibilité tactile et profonde	

Diagnostic étiologique: en résumé

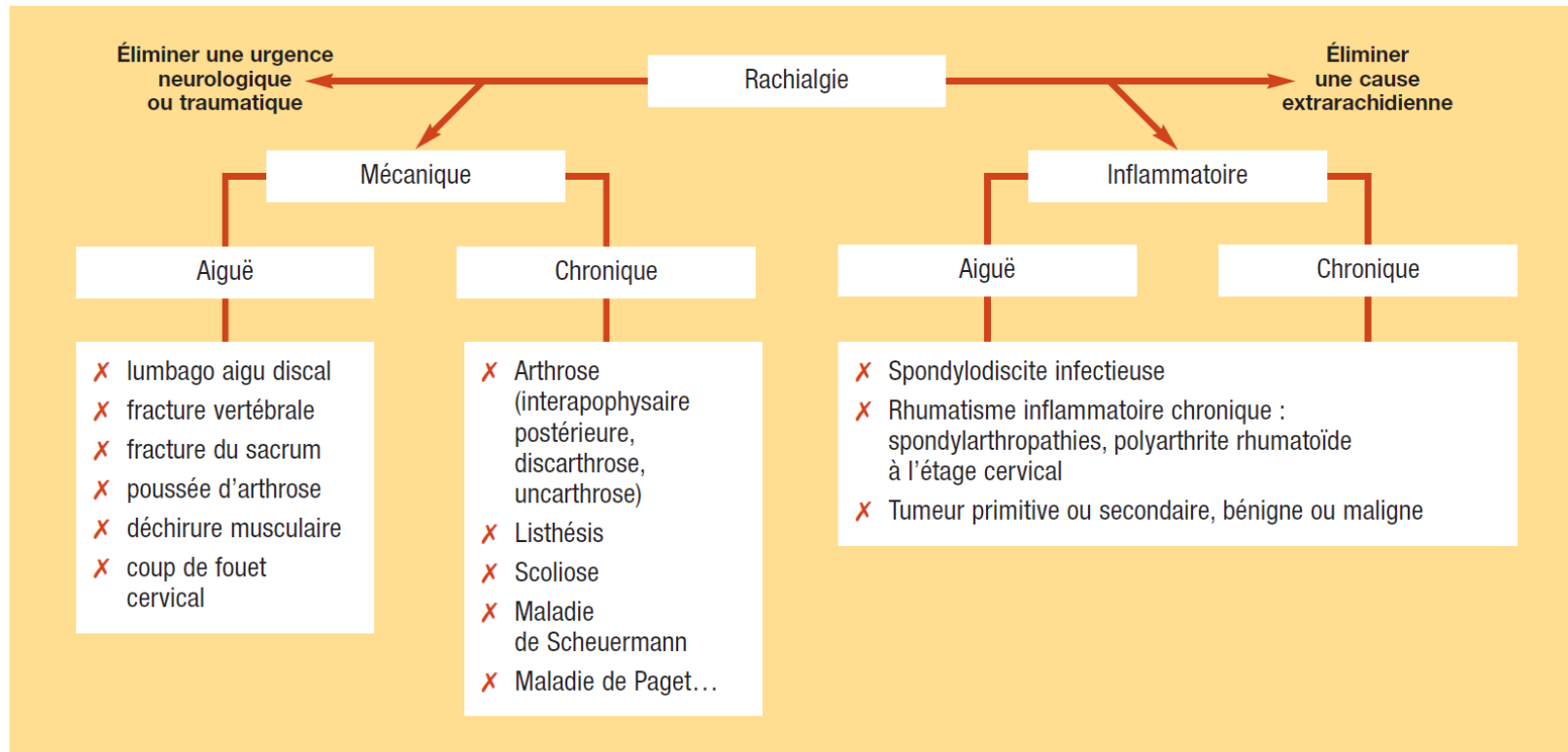


FIGURE 1 Orientation diagnostique devant une rachialgie.

Les cervicalgies

Exclure cause non rachidienne

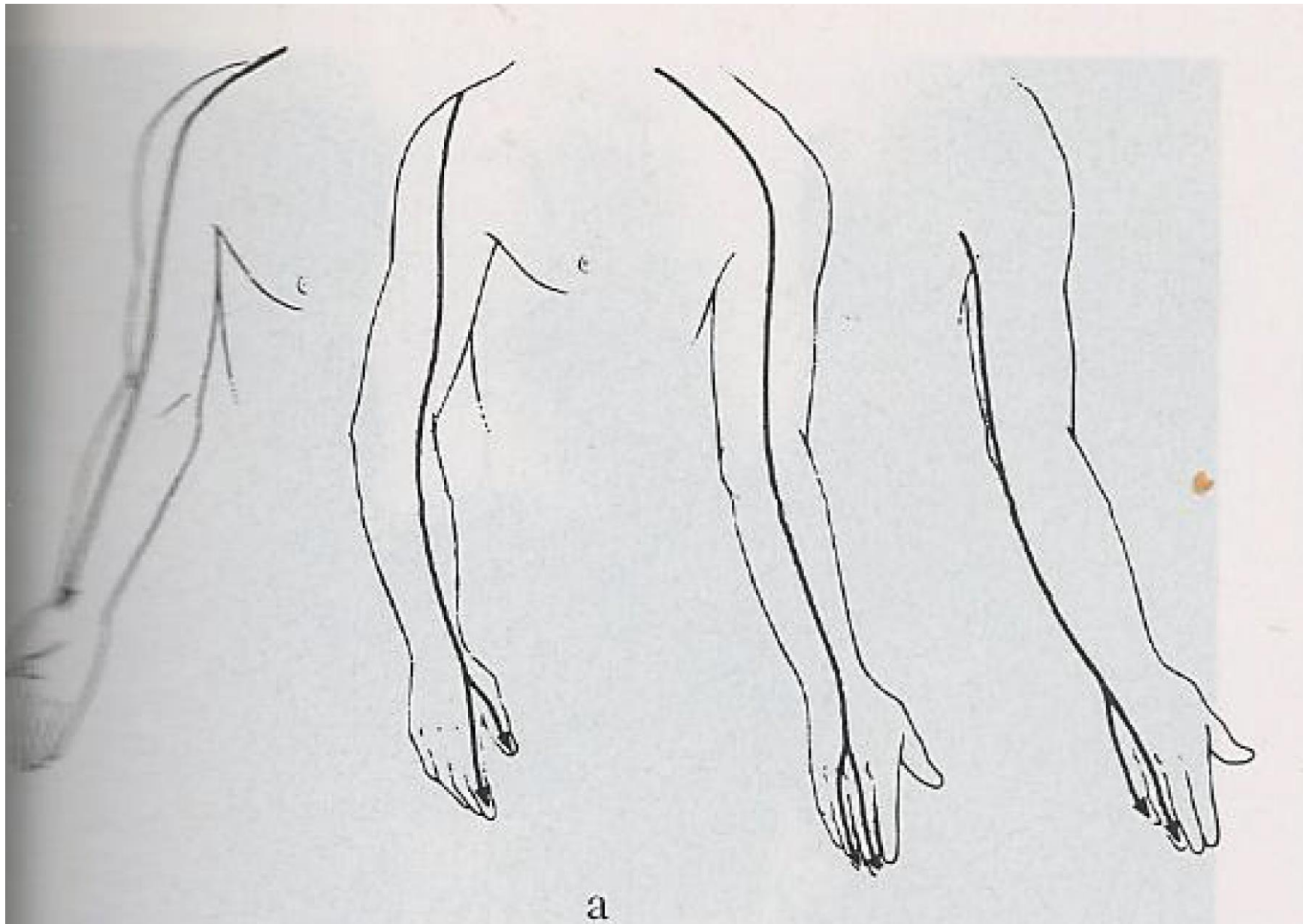
- Origine ORL
- Stomatologique (articulation temporo-mandibulaire)
- Neurologique : tumeur fosse postérieure, méningite
- Vasculaire
- Ganglionnaire
- Pulmonaire (tumeur de l'apex)
- Rhumatologique : épaule, articulation acromio-claviculaire

Principales causes

- Cervicarthrose (sujet âgé), éventuellement compliquée de névralgie cervico-brachiale ou de myélopathie
- Cervicalgies posturales bénignes (insuffisance musculaire de la femme jeune)
- Psychosomatique
- Traumatisme cervical en coup de fouet (whiplash): suite à un traumatisme mineur en flexion-extension (voiture)
- Tumorales
- Infectieuses
- Rhumatismes inflammatoires: polyarthrite rhumatoïde
- Chondrocalcinose

Tableau Signes d'orientation et de localisation d'une névralgie cervico-brachiale

RACINE	RÉFLEXE	DÉFICIT MOTEUR	TERRITOIRE SENSITIF
C5	bicipital	■ abduction du bras, rotateurs de l'épaule	■ moignon de l'épaule, face externe du bras
C6	stylo-radial	■ flexion du coude (long supinateur), supination, flexion du pouce	■ face externe du membre supérieur jusqu'au pouce
C7	tricipital	■ extension du coude, poignet, doigts, pronation	■ face postérieure du membre supérieur jusqu'aux 2 ^e et 3 ^e doigts
C8/D1	cubito-pronateur	■ flexion et écartement des doigts	■ face interne du membre supérieur jusqu'aux 4 ^e et 5 ^e doigts



C5

C6

C7

C8

Syndrome de Pancoast-Tobias

- tumeur de l'apex pulmonaire
- douleurs de l'épaule ou névralgie cervicobrachiale par envahissement des racines cervicales inférieures (C8) ou dorsales supérieures (T1, T2)
- Syndrome de Claude Bernard – Horner par atteinte de la chaîne sympathique paravertébrale et du ganglion stellaire
- lyse des premières côtes

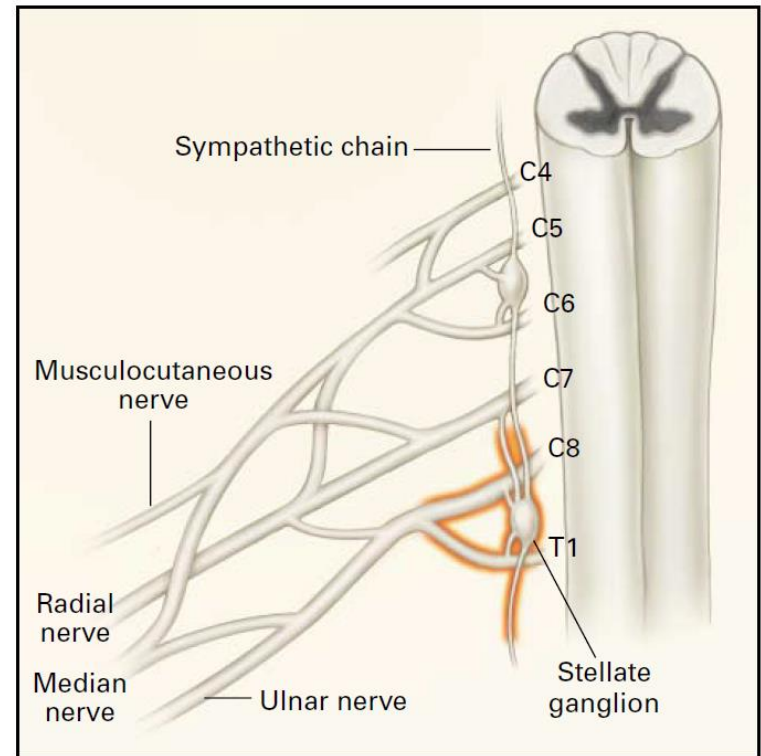


Figure 1. The Major Nerve Trunks and Branches of the Brachial Plexus, Paravertebral Sympathetic Chain, and Stellate Ganglion. The area highlighted in red may be involved by superior sulcus tumors.

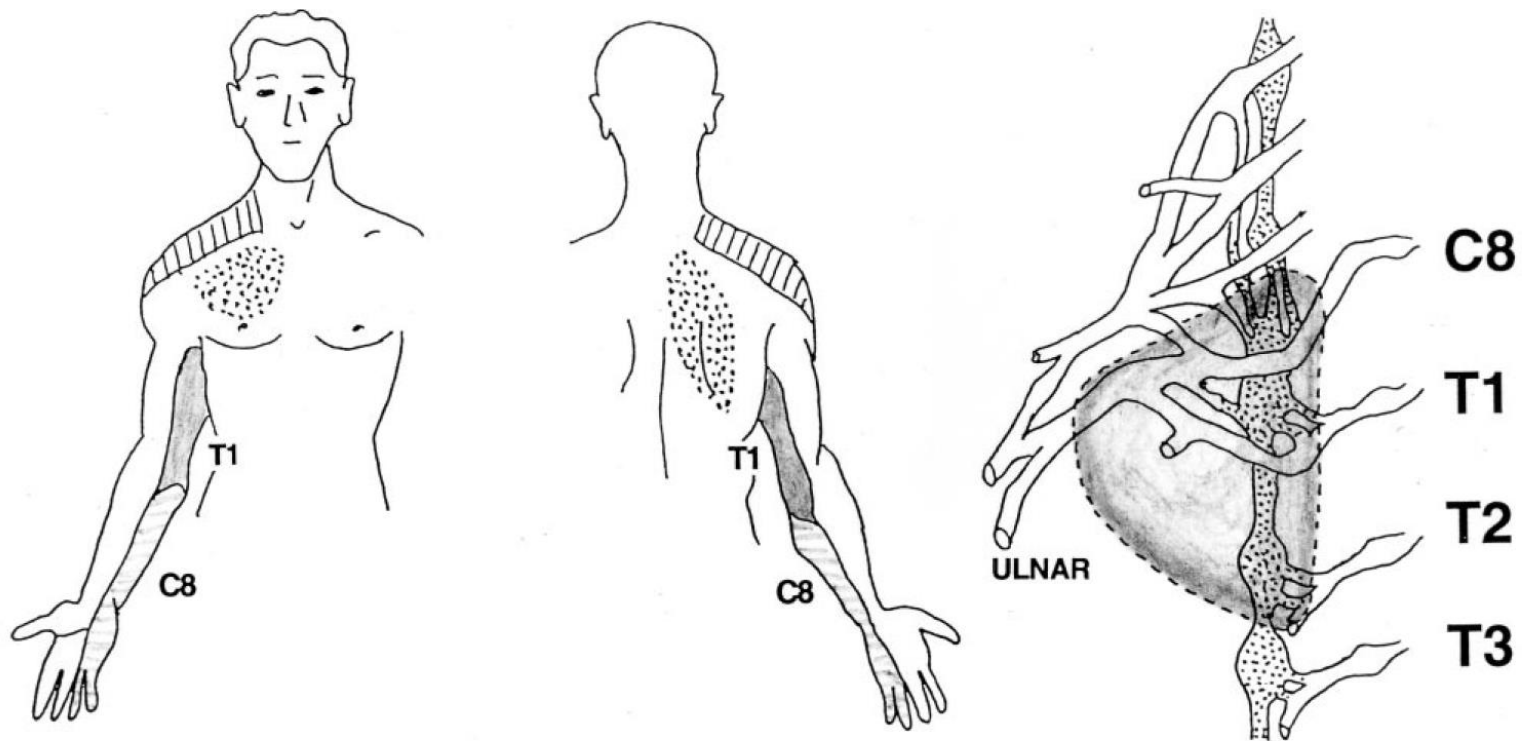


Fig 1. Nerve involvement in a typical Pancoast tumor (C8, T1, T2, lower trunk of brachial plexus, sympathetic chain). The dermatomes of C8 and T1 are illustrated, as well as areas of referred pain in the scapular and pectoral regions (mediated through afferent fibers of the sympathetic chain).

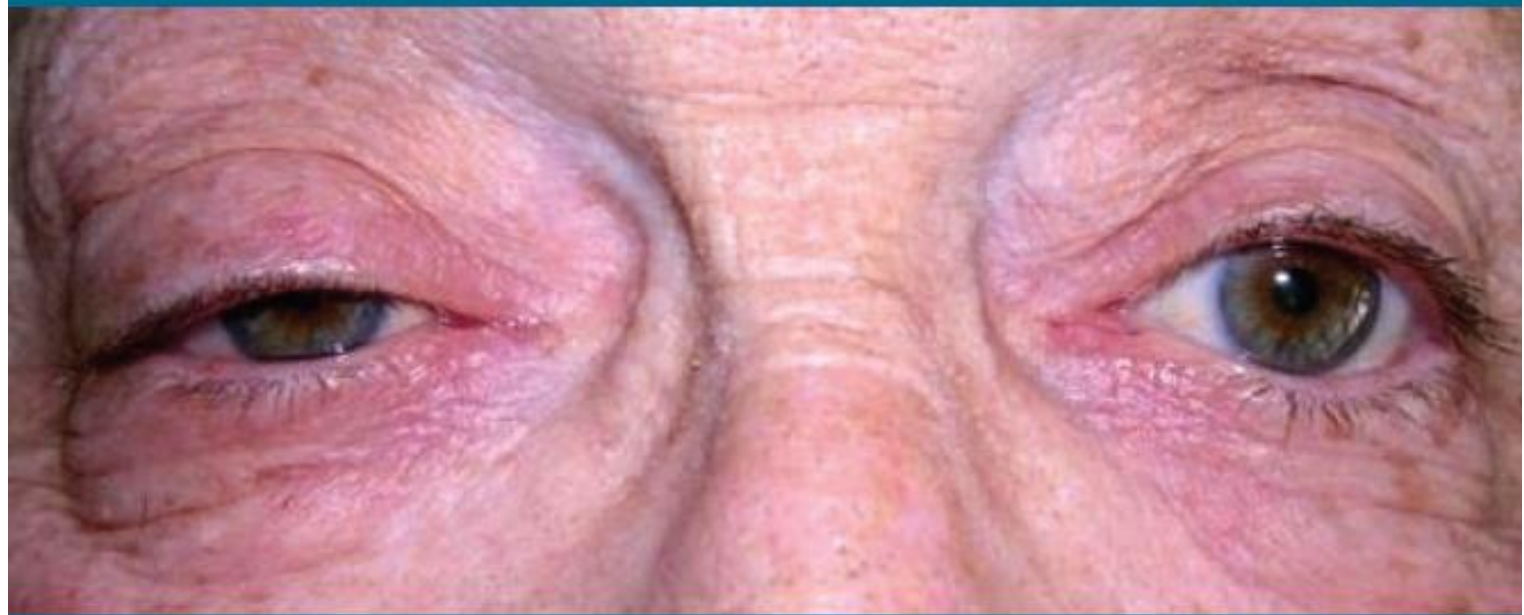

TABLE 1. CAUSES OF PANCOAST'S SYNDROME.

Neoplasms

Primary bronchogenic carcinoma³

Other primary thoracic neoplasms

Adenoid cystic carcinoma,²⁴ hemangiopericytoma,²⁵
mesothelioma²⁶

Metastatic neoplasms

Carcinoma of the larynx,²⁶ cervix,²⁷ urinary bladder,²⁸ and
thyroid gland²⁹

Hematologic neoplasms

Plasmacytoma,³⁰ lymphomatoid granulomatosis,³¹
lymphoma³²

Infectious processes

Bacterial

Staphylococcal³³ and pseudomonal pneumonia,³⁴ thoracic
actinomycosis³⁵

Fungal

Aspergillosis,³⁶ alloschleriasis,³⁷ cryptococcosis³⁸

Tuberculosis³⁹

Parasitic

Hydatid cyst⁴⁰

Miscellaneous causes

Cervical rib syndrome⁴¹

Pulmonary amyloidoma⁴²

Les dorsalgies

Voir douleurs thoraciques

- Pathologies viscérales de voisinage : cardiovasculaire, pulmonaire, digestive
- Affection vertébrale: infection, tumeur, spondylarthropathie, tassement ostéoporotique
- Pathologie intrarachidienne: neurinome, épendymome, méningiome
- Tumeur bénigne vertébrale: angiome vertébral, ostéome ostéoïde, etc.

Les lombalgies

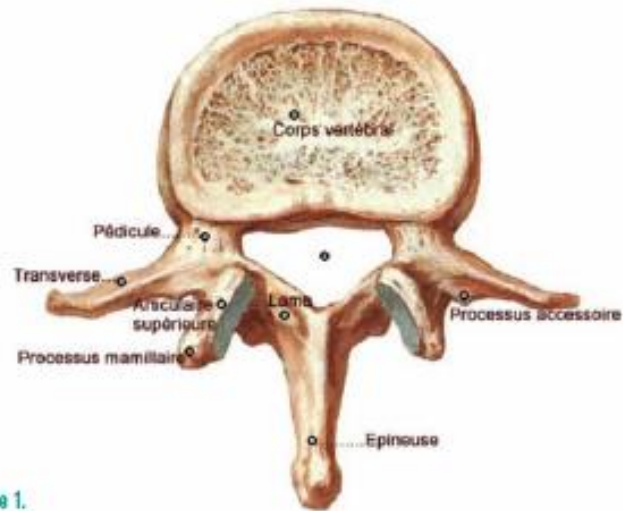


Figure 1.

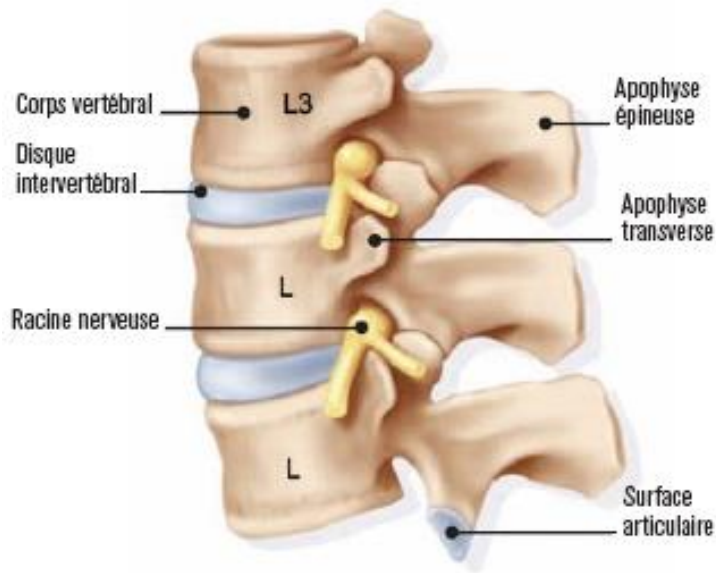


Figure 2.

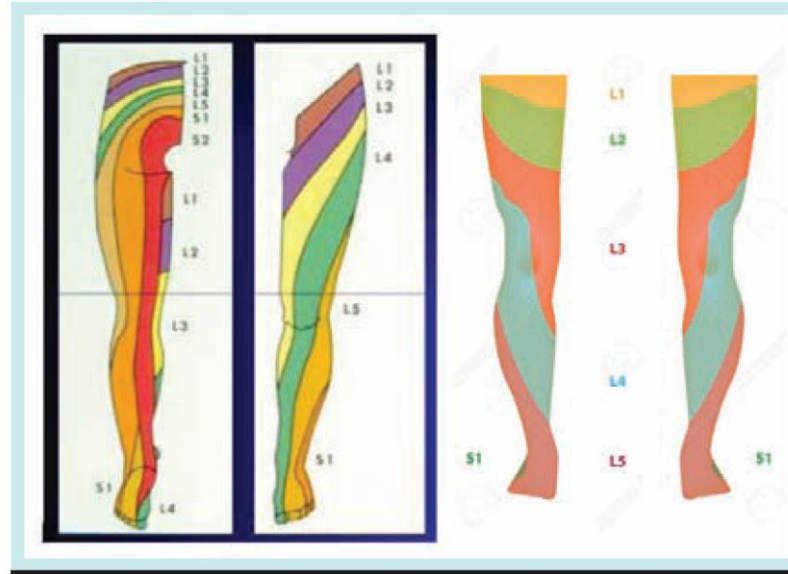
Vertèbres lombaires

Données cliniques importantes

- caractère :
 - aigu
 - chronique
- douleur de type mécanique ou inflammatoire
- irradiation de la douleur :
 - radiculaire
 - tronculaire
 - « sciatalgies »
 - cruralgies
- antécédents
- rachis :
 - statique
 - douleur à la pression
 - signe de Lasègue
 - signe de Thomas: réveil de la douleur crurale par la flexion du genou entre 10 et 80°
- examen neurologique :
 - force musculaire
 - sensibilité
 - réflexes myotatiques
 - signe de Babinski
 - troubles sphinctériens
 - sensibilité du périnée (syndrome de la queue de cheval)
- rechercher d'éventuels signes de compression médullaire (signes neurologiques "sous-lésionnels")

TRAJET DE LA DOULEUR

Racine atteinte	La douleur part de la région lombo-fessière et irradie vers...
L2	la partie supéro-interne de la cuisse
L3	la face antéro-interne de la cuisse jusqu'au genou
L4	la face antérieure de la cuisse et de la jambe, le tibia
L5	la face externe de la cuisse, de la jambe, la face dorsale du pied vers le gros orteil (en passant en avant de la malléole externe)
S1	la face postérieure de la cuisse et de la jambe, et vers le bord externe du pied jusqu'au cinquième orteil (en passant derrière la malléole externe)



Signes cliniques des différentes radiculalgies des membres inférieurs

CRURALGIE L3	CRURALGIE L4	SCIATIQUE L5	SCIATIQUE S1
■ Trajet douloureux			
■ Fesse, face antérieure et interne de cuisse	■ Fesse, face antérieure de cuisse et crête tibiale	■ Fesse, face externe de cuisse et de jambe, dos du pied et gros orteil	■ Fesse, face postérieure de cuisse et de jambe, bord externe et plante du pied, petit orteil
■ Diminution ou abolition éventuelle de réflexe			
■ Rotulien	■ Rotulien		■ Achilléen
■ Déficit sensitif éventuel			
■ Sur le trajet douloureux, rare	■ Sur le trajet douloureux	■ Sur le trajet douloureux	■ Sur le trajet douloureux
■ Déficit moteur éventuel			
■ Psoas iliaque, quadriceps	■ Quadriceps, jambier antérieur	■ Extenseurs des orteils ■ Péroniers latéraux	■ Fléchisseurs plantaires
■ Signe de tension radiculaire			
■ Signe de Thomas*	■ Signe de Thomas*	■ Signe de Lasègue	■ Signe de Lasègue

Atteinte sciatique

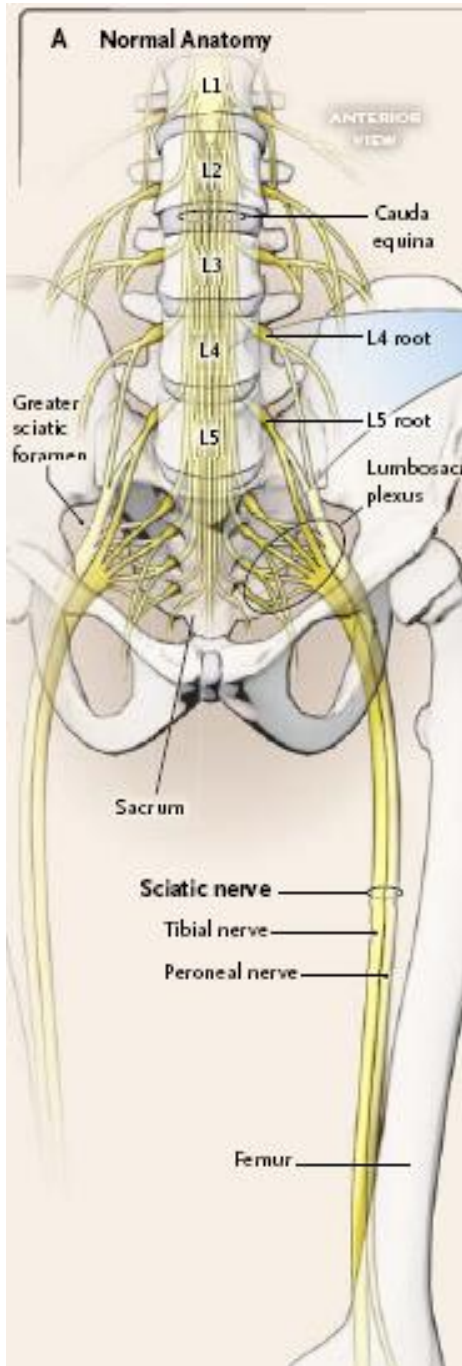


Table 1. Causes of Sciatica and of Conditions Simulating Sciatica.

Spinal causes

- Disk rupture with compression of L4, L5, or S1 root
- Osteoarthritic impingement on roots due to spondylo-
listhesis or foraminal or lumbar stenosis
- Synovial cyst of facet joint
- Arachnoid (Tarlov) cyst
- Tumors of the spinal column
- Neurofibromas on lumbar and sacral nerve roots
- Arachnoiditis

Nonspinal causes

- Pelvic and gynecologic conditions, including cyclic
sciatica due to endometriosis
- Piriformis syndrome and back-pocket sciatica
- Pregnancy, delivery, and prolonged time in the lithotomy
position
- Zoster sine herpette
- Diabetic radiculopathy
- Gluteal injection-site trauma
- Lumbar plexitis
- Vascular impingement on sciatic nerve (pseudo-
aneurysm of the inferior gluteal artery)
- Hip fracture and dislocation or relocation; extensive
pelvic fractures
- Biceps femoris hematoma, strain, and tear
- Idiopathic causes in young persons

Principales étiologies

A. Lombalgies aiguës récentes

1. Rachis bloqué

- blocage discal (lumbago)
- tassement vertébral : ostéoporose, myélome, métastases

2. Rachis raide et douloureux

- spondylodiscite infectieuse
- spondylarthrite ankylosante
- métastases osseuses
- discopathie calcifiante aiguë (chondrocalcinose discale)

B. Lombalgie chronique

1. d'allure inflammatoire

- spondylodiscite infectieuse : staphylocoque ...
- tuberculose (bacille de Koch) : mal de Pott
- spondylo-arthropathies inflammatoires
- métastases osseuses
- tumeurs primitives osseuses

2. d'allure mécanique

- discopathie (hernie discale)
- discarthrose
- statique : hyperlordose
- canal lombaire étroit

3. fonctionnelle

Diagnostic différentiel

- **Sciatalgies/cruralgies**
 - périarthrite de hanche
 - pathologie coxofémorale
 - ischémie aiguë des membres inférieurs
 - sacro-illite
 - hématome ou abcès de psoas
- **Lombalgies**
 - dissection aortique, anévrisme rompu
 - hématome ou abcès rétropéritonéal
 - pathologie pelvienne

ORIGINE DE LA DOULEUR LOMBAIRE

La douleur lomboradiculaire est d'origine...

discale (hernie discale)	dégénérative (canal lombaire rétréci)
<p>Sujet jeune Facteur déclenchant, début souvent brutal Douleur dès le début de la marche Syndrome rachidien avec raideur lombaire Douleur souvent monoradiculaire Présence d'un signe de Lasègue, d'un signe de la sonnette (inconstants) Douleur impulsive à la toux ou à la défécation</p>	<p>Sujet plus âgé Installation progressive de la douleur La douleur apparaissant à la marche Rachis lombaire souple Douleur souvent pluriradiculaire Examen clinique pauvre</p>

Syndrome du canal lombaire étroit

- dû à un rétrécissement du canal lombaire avec compression des racines nerveuses
- Étiologie:
 - Le plus souvent maladie dégénérative (ostéoarthrose) survenant entre 50 et 70 ans
 - Sténose congénitale
 - Récidive après chirurgie pour un canal étroit

Manifestations cliniques

- **Claudication de la moelle** : douleurs lombaires irradiant au niveau des fesses, des cuisses et des membres inférieurs obligeant le patient à arrêter sa marche
- Aggravation de la douleur lors de l'extension de la colonne lombaire et amélioration lors de la flexion
- Amélioration en position assise
- Aggravation en extension lombaire

Tassement vertébral

- Très souvent asymptomatique
- Diminution de la taille
- Cyphose
- Douleurs dorsales aiguës après un effort léger (exemple : toux) avec irradiation bilatérale de la douleur en ceinture ou parfois dans les membres inférieurs
- Résolution habituelle de la douleur aiguë en quatre à six semaines

Complications potentielles

- Complications neurologiques avec syndrome compressif
- En cas de cyphose: douleur nucale, insuffisance respiratoire restrictive
- Conséquences fonctionnelles : difficulté à la marche et à effectuer des tâches ménagères
- Évolution vers la douleur chronique
- Canal lombaire étroit

Diagnostic

- Examens radiologiques avec mise en évidence de différentes formes : tassement biconcave, en coin, fracture de compression
- Etiologie :
 - Souvent ostéoporose (rarement au-dessus D7)
 - Ostéopénie d'autres causes :
 - Ostéomalacie
 - Hyperparathyroïdie
 - maladie granulomateuse
 - hémopathies
 - Métastases
 - Maladie de Scheuerman chez les sujets jeunes
 - Traumatismes

Lombalgie commune récente : traitement

A priori : pathologie discale

Evaluer l'atteinte neurologique:

- Absente, Lasègue, abolition réflexe achilléen : traitement médical
- Atteinte neurologique : hospitaliser, IRM et discuter chirurgie

Activité physique

- Mieux utiliser son corps pour se pencher, conduire, porter, s'asseoir (éviter position assise prolongée, port charge lourde ou avec dos courbé en avant)
- Exercices d'endurance et de renforcement de la paroi abdominale (effet à long terme)

Médicaments

- 1^{er} choix : paracétamol ou AINS
- En cas d'échec: association paracétamol + AINS
- Éviter les opioïdes au long cours (risque de dépendance)
- Dernier recours avant chirurgie: infiltrations épidurales (corticoïdes, opioïdes, anesthésiques)

Suivi

- En cas de persistance des symptômes sous traitement bien conduit : rechercher causes spécifiques
 - refaire évaluation clinique complète
 - après 4 à 8 semaines : RX standard colonne, biologie
 - Si anomalie RX ou atteinte neurologique : IRM
- Après 6 semaines, si persistance des douleurs: envisager kinésithérapie intensive (exercices en lordose) pour éviter passage à chronicité